Ueber die Bedeutung der retrograden Metastase innerhalb der Lymphbahn für die Kenntniss des Lymphgefässsystems der parenchymatösen Organe.

Inaugural-Dissertation

der

medicinischen Facultät

der

Kaiser-Wilhelms-Universität Strassburg

zur Erlangung der Doctorwürde

vorgelegt von

Ludwig Vogel,
aus Lauenburg an der Elbe.

Mit einer Tafel.

Berlin.
1891.

Ueber die Bedeutung der retrograden Metastase innerhalb der Lymphbahn für die Kenntniss des Lymphgefässsystems der parenchymatösen Organe.

Inaugural-Dissertation

der

medicinischen Facultät

der

Kaiser-Wilhelms-Universität Strassburg

zur Erlangung der Doctorwürde

vorgelegt von

Ludwig Vogel,
aus Lauenburg an der Elbe.

Mit einer Tafel.

Berlin.
1891.

Gedruckt mit Genehmigung der medicinischen Facultät der Universität Strassburg.

Referent: Prof. Dr. **von Recklinghausen.**

Seinem Lehrer

Herrn Prof. F. v. Recklinghausen

aus innigster Dankbarkeit und Verehrung

gewidmet

vom Verfasser.

Digitized by the Internet Archive
in 2019 with funding from
Wellcome Library

https://archive.org/details/b30586665

Als Heller in einem Falle von Carcinom des Cöcum einen Krebsembolus in einem Lebervenenaste fand, war der Beweis erbracht, dass im venösen Blutstrom unter gewissen Bedingungen und für Momente wenigstens eine Umkehr während des Lebens vorkommt.

Diese Bedingungen sind nach dem genannten Autor in einer Insufficienz der Tricuspidalis und in allen denjenigen Erkrankungen des Respirationsapparates gegeben, bei denen der normal negative Druck im Thorax vorübergehend oder dauernd positiv wird. Hierher gehören, wie Immermann schon gezeigt hatte, solche Zustände, die bei normaler elastischer Kraft der Lunge eine Stenose der luftausführenden Kanäle oder eine durch pathologische Prozesse in der Lunge selbst veranlasste Elasticitätsverminderung ihres Gewebes bedingen. Dies wäre der Fall bei allen hustenerregenden Erkrankungen der Athmungsorgane: dem Emphysem, Ergüssen in die Pleurahöhle und bei allen Arten intrathoracischer Geschwülste.

v. Recklinghausen, dem wir die genaue Beschreibung zweier weiterer Fälle dieser Art verdanken, präcisirte die Bedingungen für das Zustandekommen einer venösen Embolie ferner dahin, dass er als Orte des Vorkommens die Hauptvenen: die Cavae, die Venae anonymae, die Lebervenen und die Venae subclaviae, gelegentlich auch die Hirnsinus und die Herzvenen hinstellte, weil diese erstens klappenlos und daher dem retro-

graden Transporte offen sind, und weil zweitens „bei ruhiger Strömung der Blutdruck in ihnen minimal, bald positiv, bald negativ ist, und daher im Falle von Circulationshindernissen die geradlinig fortschreitende Bewegung der Massen leicht in eine Wirbel- oder gar Rückwärtsbewegung umgesetzt wird".

Die auf Grund und innerhalb der Grenzen dieser Verhältnisse erfolgende Verschleppung intravenöser Partikel in peripherische Theile des venösen Systems bezeichnet v. Recklinghausen als „retrograden Transport bei offener Bahn", indem er von dieser Art eine zweite unterscheidet, die in der Lymphbahn stattfindet und deren Zustandekommen an einen Verschluss des zuführenden Hauptgefässes gebunden ist. „Die Umkehr erfolgt dann in denjenigen vor der Sperrung des Gefässes gelegenen Aesten, welche, in der Richtung ihrer Verästelung gerechnet, dem erschlossenen Nachbargebiete zustreben."

Der Begriff des retrograden Transports innerhalb der Lymphbahn ist indessen nicht nur auf diejenigen Fälle zu beschränken, in denen Geschwulstpartikel durch rückläufige Strömung in peripherisch gelegene Bezirke des lymphatischen Apparats geschleudert werden, in denen also die Geschwulstausbreitung sprungweise fortschreitet; es darf vielmehr auch da von retrogradem Transport gesprochen werden, wo die Ausbreitung in Form einer rückläufigen lymphatischen Thrombose continuirliche Entwickelung zeigt.

Ich betone diesen Punkt hier besonders, da Herr Professor v. Recklinghausen, dessen Ausführungen an einer Stelle seiner Veröffentlichung im Sinne einer principiellen Trennung beider Vorgänge könnten gedeutet werden, diese Unterscheidung als principiell nicht zugiebt.

Es war nehmlich in jenem Falle möglich, zu entscheiden, ob eine in der Lymphbahn rückläufig in die Niere erfolgte Carcinommetastase als Folge einer lymphatischen Embolie oder einer von den Lendendrüsen her in continuo fortgeschrittenen Thrombose aufzufassen sei. Beweisend für die erstere Annahme war, dass der Stamm der Arteria und Vena renalis noch an manchen Stellen in leicht beweglichem Bindegewebe lag, die krebsige Infiltration also Unterbrechungen darbot, d. h. sprungweise fortgeschritten war; ferner dadurch, dass die Tumoren in

und an der Niere am stärksten dort entwickelt waren, wo die feinen Ramificationen der Lymphgefässe begannen, herangeschwemmte Massen also leicht hängen bleiben konnten.

Die dort bewiesene lymphatische Embolie kann nun in anderen Fällen neben einer lymphatischen Thrombose, die denselben Weg bei gleicher Stromrichtung einzuschlagen hat, nicht ausgeschlossen werden, wenigstens nicht für mikroskopische Verhältnisse. Denn wie will man entscheiden, ob nicht hie und da an den sich vorschiebenden Gipfeln innerhalb der Lymphgefässe continuirlich wachsender Krebsmassen gelegentlich Theilchen abbröckeln, die nun peripherischen Aesten zutreiben, also im eigentlichsten Sinne retrograd transportirt würden? Ausserdem geschieht die Weiterverbreitung embolischer Geschwulsttheilchen sicher durch Fortwuchern ihrer Zellen in die angrenzenden Lymphgefässäste. So entsteht bei derselben Ursache des ganzen Prozesses die eine Form aus der anderen und umgekehrt. Eine principielle Sonderung beider lässt sich deshalb nicht durchführen.

Für den retrograden Transport innerhalb der Lymphbahn wären unter anderen alle die Fälle in Anspruch zu nehmen, die bei carcinomatöser oder sarcomatöser Entartung der Bronchialdrüsen metastatische Krebs- oder Sarcominjection des subpleuralen Lymphgefässnetzes zeigen, dabei aber Tumoren im Innern der Lunge, von denen aus der Krebs in die Lymphgefässe gewachsen sein könnte, vermissen lassen. Ein Gleiches gilt für die analoge Injection der Chylusgefässe des Darmes bei Verlegung des Chylusstromes durch krebsige Mesenterialdrüsen oder Verschluss des Ductus thoracicus durch Geschwulstmassen. Diese Injectionen sind mitunter so vollkommen, dass sie mit den entsprechenden Abbildungen in Sappey's Bilderwerk auf's Genaueste übereinstimmen.

In dem Falle v. Recklinghausen's gelang es nun, nachzuweisen, dass auch in's Innere der Niere Krebs in retrograder Richtung auf dem Wege der Lymphbahn transportirt worden war. Die an jene Embolie sich anschliessende Krebsausbreitung erfolgte weiter in den die Vasa interlobularia und Vasa recta begleitenden Lymphgefässen. Der Versuch, die Injection noch weiter zu verfolgen, scheiterte an der Unmöglichkeit, die Krebs-

zellen von den Epithelien der Harnkanälchen und dadurch die Krebszellenschläuche von den Harnkanälchen selbst zu unterscheiden, zumal jene oft scheinbar einer Harnkanälchenmembran auflagen. Auf eine endgültige Entscheidung über die Lage der Krebszellenschläuche war aber namentlich deshalb zu verzichten, weil noch die Kenntniss der Lymphgefässverästelungen in der Niere fehlte, mit denen die Lage der Krebsmassen verglichen werden konnte.

War also in jenem Falle die Injection der tiefen Lymphgefässe mit Krebs mindestens sehr wahrscheinlich, die Verfolgung der Injection aber durch den ungünstigen histologischen Charakter der speciellen Tumorart erschwert, so war der Hoffnung Raum zu geben, dass in anderen Fällen der Charakter der Geschwulstart es gestattet, die Lymphgefässe innerhalb der Niere als Weg der Metastase sicher nachzuweisen. Gelingt dieser Nachweis, ist Tumor- und Nierengewebe deutlich differenzirt, so entscheidet der Grad der Krebsausbreitung umgekehrt die Möglichkeit, die tiefen Lymphgefässe dieses wie anderer parenchymatöser Organe darzulegen.

Ob es mittelst künstlicher Injection überhaupt gelingt, auf diesem überaus schwierigen Gebiete einwandsfreie Resultate zu erhalten, muss dahingestellt bleiben. Die schon bei geringem Drucke entstehenden Zerreissungen der endothelialen Capillarwand, die Unmöglichkeit, überall zu unterscheiden, wo Injectionsmasse in Lymphcapillaren und wo sie extravasirt im Bindegewebe liegt, lässt alle auf diesem Wege gewonnenen Ergebnisse, soweit es sich um feinste Capillarverästelungen handelt, mehr oder weniger fraglich erscheinen. Auch Sappey, der durch seine Mikrokokkeninjectionen die oberflächlichen Lymphgefässnetze der verschiedensten Organe vorzüglich zur Anschauung brachte, vermochte die Kenntniss der tiefen Capillargebiete der Niere nicht weiter zu fördern.

Im Folgenden werde ich nun zeigen, dass es durch Verfolgung der mit Krebszellen gefüllten Lymphgefässe in der That gelingt, das Lymphgefässsystem der Niere klar zu legen, für die Leber aber, die von Sappey bereits mit mehr Erfolg durchforscht ist, noch neue Beobachtungen beizubringen.

I. Fall.

Carcinom der Gallenblase. Retrograder Transport in die linke Niere.

Aus dem Sectionsprotocoll (H. Stilling) gebe ich nur das Wichtigste:

„Starker Icterus. In beiden Pleurahöhlen ungefähr 200 ccm gelbe, trübe Flüssigkeit mit spärlichen fibrinösen Flocken gemischt. Die Lungen stark gebläht, von zahlreichen, meist kirschgrossen, gelblichweissen Knötchen durchsetzt. Dieselben sind in unregelmässiger Weise durch das gesammte Parenchym der Lunge zerstreut. Auf der Oberfläche sind in der Umgebung einzelner Tumoren die Lymphgefässnetze theilweise mit weissen Massen gefüllt, namentlich im rechten Unterlappen. Die Injection ist jedoch nicht besonders deutlich. Die Lymphdrüsen an der Theilungsstelle der Trachea schiefrig, hier und da mit weissen Knoten durchsprengt. In der Fossa supraclavicularis sind die Lymphdrüsen nicht auffällig vergrössert, krebsige Massen mit blossem Auge in denselben nicht zu bemerken. Der Ductus thoracicus zeigt in der Brusthöhle bis zur Einmündungsstelle in die Vena subclavia ganz unveränderte Wandungen und etwas spärlichen hellen Inhalt. Milz nicht auffallend vergrössert, ziemlich derb, auf dem Schnitt von dunkler Farbe, Follikel spärlich und klein. Bei der Herausnahme der linken Niere fällt eine thrombotische Masse in dem Anfang der Vena renalis auf, die ungefähr $\frac{1}{2}$ cm von der Eintrittsstelle des Gefässes in den Hilus in das Lumen hineinragt. Dieselbe ist brüchig, von röthlicher Farbe und hängt mit der Wand der Vene nur ganz locker zusammen; unter ihr ist die Wand von einem in der Niere gelegenen Knoten vorgebuchtet. Die weitere Präparation der Vene, die nun mit Sorgfalt vorgenommen wird, ergiebt keine ähnlichen Thromben mehr, weder in der rechten Nierenvene, noch in einem der sonstigen Aeste. Leber stark vergrössert durch Einlagerung eines kindsfaustgrossen, derben, weisslichen Tumors im rechten, kleiner Knoten ebenfalls in diesem und dem anderen Lappen. Das zwischen den Tumoren gelegene Lebergewebe stark icterisch gefärbt, der grösste der Knoten zeigt eine erweichte Stelle im Centrum. Die Gallenblase ist erheblich vergrössert, sehr derb, ihre Wand stark verdickt und im Fundus uneben. Gallengänge, Arteria hepatica von krebsigen Massen umgeben. Die Präparation des vielfach geknickten Ductus choledochus und cysticus gelingt nur mit vieler Mühe, dieselben sind namentlich in der Leberpforte kaum zu verfolgen. Die Schleimhaut ist nicht mehr abzugrenzen. Die innere Oberfläche der Gallenblase rauh, fast zottig, die ganze Wand offenbar in eine krebsige Masse verwandelt. Lymphdrüsen längs der Aorta etwas gross, doch nur in der Gegend des Abganges der Coeliaca mit weissen Knötchen durchsetzt. Cysterna chyli und Ductus thoracicus frei.

Das Protocoll ist nicht zu Ende geführt, so dass ich dasselbe betreffs der Niere zu vervollständigen habe:

Zur Untersuchung liegt die in Alkohol conservirte linke und halbe rechte Niere vor. Während letztere sich als durchaus normal erweist, fällt erstere schon durch ihre Grösse auf, man gewahrt dann am unteren Theile ihrer ventralen Fläche zwei weissliche, kaum haselnussgrosse Tumoren, die auf der Oberfläche des sonst glatten Organs flach hervorragen. Auf einem von der Convexität zum Hilus geführten Längsschnitt kommen weiter mächtige Geschwulstmassen zu Gesicht, die nach dem Sinus zu besonders dicht liegen. Bei genauerer Betrachtung gelingt es meistens schon mit blossem Auge oder doch mit Hülfe der Lupe, nur an den stärkstbetroffenen Stellen erst durch mikroskopische Untersuchung entnommener Proben folgendes, höchst charakteristische Verhalten festzustellen: Die Tumormassen steigen mit den Gefässen zwischen Mark- und Rindensubstanz zur Basis der Pyramiden auf und bilden so eine fast continuirliche Kette theils runder, theils gestreckter, oft höckeriger Knoten von Hirsekorn- bis Haselnussgrösse. Der Geschwulstausbreitung entsprechend ist die Rinden- und mehr noch die Marksubstanz zusammengedrängt. Auch Anfänge einer Ausbreitung des Prozesses entlang der Pyramidenbasis sind makroskopisch zu erkennen; daneben lassen sich äusserst feine, weissliche Züge innerhalb der Markstrahlen verfolgen. Neben diesem Grundtypus für die Ausbreitung der Metastase treten noch auf der Schnittfläche zerstreut liegende Tumoren hervor. Vier derselben, von Pfefferkorngrösse, sitzen inmitten der peripherischen Rindenzone: einer berührt die Oberfläche, ein anderer ist abgeplattet, mit der grössten Peripherie im Niveau derselben gelegen. Miliare und submiliare Knötchen werden in ebenfalls geringer Anzahl innerhalb der Marksubstanz bemerkt. Doch lässt sich mikroskopisch zeigen, dass dieselben an den sinuswärts gerichteten Spitzen der zwischen die Markstrahlen eindringenden Rindentheile, also an der Grenze beider Substanzen liegen. Sonst erweist sich makroskopisch das Mark, zumal in seinem Papillartheil, tumorfrei. Dahingegen setzen sich die Massen, die in breiter Ausdehnung die Grenzzone einnehmen, in das Gewebe des Sinus hinein fort und liegen hier in Zügen neben der Arteria und Vena renalis, in der Wandung der Nierenkelche und diffus im Sinusfettgewebe.

Die mikroskopische Untersuchung ergiebt Folgendes:

Im Nierensinus ist vorwiegend betroffen das die Blut-Lymphgefässe und Nerven einscheidende Bindegewebe, dann auch die Lymphgefässlumina selbst, während die Lumina der Arterien und Venen vollkommen frei sind. Aus dem Bindegewebe treten indessen nur die oben erwähnten, in der Adventitia der Gefässe und Nerven verlaufenden Tumormassen neben den Lymphgefässen in die Niere ein. Die grossen, das Sinusfettgewebe infiltrirenden Tumoren, die makroskopisch zwischen Papillartheil des Markes und Bertini'schen Columnen in breiter Ausdehnung in

die Nierensubstanz hineinzuragen scheinen, gehören, wie mikroskopisch erhellt, selbst da noch dem Sinusgewebe an, wo sie gegen die Convexität der Nierenoberfläche vordringen. Es findet dabei lediglich Verdrängung des Nierengewebes durch massige Krebsanhäufung statt. Kaum infiltriren Krebszellen das Bindegewebe zwischen den allernächsten Harnkanälchen. Wo Infiltration vorhanden, sind es immer Rundzellenanhäufungen in dem an die Geschwulstmassen angrenzenden Nierengewebe. Nichtsdestoweniger brechen von diesen Knoten des Sinusgewebes aus grössere Krebstheile in die Substanz des Organes selbst, aber stets als scharf begrenzte Züge, hinein. Wir werden auf diese Züge an anderer Stelle zurückkommen.

Wenden wir uns zur Nierensubstanz selbst, so fesselt vor Allem die ausgesprochene Beziehung des krebsigen Materials zu den Blutgefässen unsere Aufmerksamkeit. Ein Theil desselben liegt auch hier im adventitiellen Gewebe und setzt sich mit diesem in die Anfänge der Gefässbögen und weiter in steil aufstrebender Richtung mit den Vasa interlobularia bis in die oberflächlichste Rindenschicht, dagegen selten in die Papillartheile der Markkegel fort. In der Mehrzahl der Fälle liegt die Arterie zusammengedrückt inmitten der Tumormasse, die Vene abgedrängt, platt am Rande derselben. Selten kommt das umgekehrte Verhältniss oder die gleichzeitige Umwachsung beider Gefässe vor. Die Dicke des einhüllenden Tumormantels schwankt zwischen der Wanddicke des centralen Gefässes und dem Zwanzigfachen derselben. Vom Schnitte quer getroffen, entsprechen diese Gebilde den makroskopisch zerstreut wahrgenommenen Knötchen. Eine krebsige Infiltration des Bindegewebes zwischen den Harnkanälchen ist im Umkreise dieser Tumoren deutlich erkennbar, hält sich aber in engsten Grenzen.

Eine andere Form der Krebsausbreitung schliesst sich gleichfalls den Gefässen an, unterscheidet sich aber doch in ihrem Verhalten zu den Gefässen gar sehr von der zuvor geschilderten. Bei dieser ersten Art war diffuse Umwachsung der Gefässe vorhanden, bei der zweiten tritt Anordnung in Zügen und Strängen auf, welche die Richtung der Gefässe verfolgen. Schon an den Arcaden ist dieses Verhältniss deutlich. Arterien und Venen sind hier von Tumorzügen begleitet und umsponnen,

die hin und wieder kleine Zweige in's umliegende Gewebe abgeben, besonders aber stärkere Aeste — bis fünf an Zahl — mit den Vasa interlobularia entsenden. Oft steigen diese gerade neben den Gefässen auf, oft winden sie sich an ihnen leicht spiralig empor und anastomosiren dabei durch auffallend regelmässige Queräste so vielfach mit einander, dass ein circumvasculäres Gespinnst von ausserordentlicher Zierlichkeit entsteht. Dieses Verhältniss zwischen Krebssträngen und interlobulären Gefässen ist in gleicher Weise auch noch an den Aesten erster Ordnung der letzteren ausgesprochen; dagegen kommen an den Aesten der folgenden Ordnungen lediglich spiralig hinaufrankende Einzelzüge vor. Bemerkenswerth ist noch eins. Während die Kapseln zahlreicher Glomeruli deutlich von einem aus feinsten Krebszügen bestehenden Netz umsponnen werden, ist ein gleich enges Verhältniss zwischen Tumor und Vas afferens nicht wahrzunehmen. Niemals verläuft unmittelbar neben dem Vas afferens ein diesem gleich gerichteter Krebsstrang. Stets convergirt nach dem Glomerulus zu der tiefer abgehende Tumorzug mit dem Vas afferens unter einem spitzen Winkel. Das die Glomeruluskapsel umgebende Netz anastomosirt seinerseits mit feinen Tumorzügen, die analog den Blutcapillaren zwischen den gewundenen Harnkanälchen verlaufen und sowohl mit den die Arcaden wie die Vasa interlobularia begleitenden stärkeren Zügen in Verbindung stehen. Während im Papillartheil der Markkegel diese zweite Art der Tumoranordnung nicht nachzuweisen ist, werden Züge innerhalb der Markstrahlen bemerkt, welche den geraden Harnkanälchen gleichgerichtet verlaufen und darin wieder eine Analogie mit den Blutcapillaren verrathen. Zwischen den Zügen der Markkegel und jenen Verzweigungen in der Rindensubstanz sind Anastomosen durch geschlängelte Gebilde hergestellt, welche im Allgemeinen senkrecht auf die Markstrahlen gerichtet sind und sich dann in die gestreckt verlaufenden Züge fortsetzen.

Die Lumina der Arterien und Venen sind wie im Sinus, so auch im Nierengewebe selbst völlig frei von krebsigem Inhalt.

Angesichts dieser höchst überraschenden Anordnung der Krebsmassen ist zunächst die Frage zu beantworten:

Liegt das krebsige Material wirklich in präformirter Bahn?

Hierfür spricht einmal die typische Gestalt der Züge; dann aber noch entschiedener, ja unwiderleglich, der Nachweis eines die Krebsstränge einhüllenden Endothels, das mit seinen in's Lumen vorspringenden Kernen hier um so leichter zu erkennen ist, als die im conservirenden Alkohol erfolgte Schrumpfung die Krebsstränge überall von der Wandung abgezogen hat. An Bindegewebszellen war nicht mehr zu denken, als constatirt werden konnte, dass derartige Zellen gelöst zwischen Wandung und Tumor lagen oder auch unmittelbar dem Tumor aufsassen.

Welche Bahnen kommen hier nun in Frage?

Dass es nicht die Blutbahn ist, ergiebt schon der Verlauf. Selbst da, wo zwischen den gewundenen und geraden Harnkanälchen die Anordnung der Krebsstränge mit der der Blutcapillaren ungefähr übereinstimmt, kann stets nachweisbarer Zusammenhang mit den Begleitzügen der Vasa interlobularia es klar machen, dass die Ausbreitung des Krebses nicht in den Blut-, sondern in den Lymphcapillaren erfolgt ist. Ganz besonders aber lässt sich ihre Gestalt für ihre lymphatische Natur in's Feld führen. Es sind nehmlich in der ganzen Ausdehnung dieser Verzweigungen die zuerst von v. Recklinghausen beschriebenen durch curvenartigen Verlauf der Lymphgefässcontouren bedingten Ausbuchtungen und an den Knotenpunkten die charakteristischen Begrenzungen durch Curven, deren Concavität nach dem Centrum des Knotens schaut, auf das Deutlichste zu erkennen.

Man wende mir nicht ein, dass diese varicöse Beschaffenheit der Wandung hier secundär durch ungleichmässiges Dickenwachsthum des Krebses bedingt sein könne. Gegen eine solche Auffassung spricht:

1. Die von den Arcaden gegen die Convexität der Nierenoberfläche im engsten Anschluss an das Gefässcaliber gleichmässig fortschreitende Verjüngung der Krebszüge, die eine Adaptirung des Tumors an die Bahn seiner Ausbreitung beweist.

2. Die grosse Regelmässigkeit, mit welcher sich die Anschwellungen an einander reihen.

3. Die Möglichkeit, die gleichen Gebilde auch da zu erkennen, wo kein Tumor das Lumen füllt.

Hier ist der Ort, auf jene Geschwulstknoten zurückzukommen, die aus dem Sinusgewebe gegen die Nierensubstanz sich vorschieben, die Kugelform durchbrechen und Stränge zwischen die Harnkanälchen senden. Wie dieser Durchbruch zu Stande gekommen, ob durch katalytischen Einfluss einer von den Krebszellen abgeschiedenen chemischen Substanz das Endothel der benachbarten Lymphcapillaren defect geworden, ob die wachsende Geschwulst mechanisch die Endothelien durch Zerrung gelockert hat und dadurch das Eindringen der Krebszellen ermöglichte, oder ob noch andere Einflüsse im Spiele waren, mag dahin gestellt bleiben; wichtig ist, dass diese von den Sinusknoten ausgehenden Stränge im Lumen endothelbekleideter Bahnen liegen. Sie sind bedeutend dicker als die im Parenchym gelegenen Stränge, so dick, dass sie begreiflicher Weise die anliegende Wandung aus einander drängen und das Gefäss erweitern, schon an den Stellen, gegen welche die Spitze des Krebszuges erst im Vorrücken begriffen ist. Während hier aber die varicösen Ausbuchtungen der Wandung sehr deutlich hervortreten, verstreichen sie sofort in unmittelbarer Nähe des Tumors. Der Tumor schafft also nicht die Varicositäten, er gleicht sie vielmehr aus.

Auf Grund directer Beobachtungen kann ich Sappey in seiner Ansicht, dass nur die grösseren, zum Hilus ziehenden Lymphgefässe „étranglements“ und „renflements“ besitzen, während sie den Lymphcapillaren im Innern des Organs, dem „réseau d'origine“, fehlen sollen, nicht zustimmen; muss vielmehr behaupten, dass auch die feinsten Capillaren, sowohl die zwischen den geraden wie die zwischen den gewundenen Harnkanälchen gelegenen, schon normaler Weise varicös sind.

Die wenigen kleinen an der Oberfläche liegenden Knötchen, die weder mit Krebssträngen zusammenhängen, noch Beziehung zu Gefässen erkennen lassen, vermag ich, da an der vorliegenden Niere die Kapsel fehlt, nicht sicher zu deuten. Aus demselben Grunde giebt mein Präparat keinen Aufschluss über die oberflächlichen Lymphgefässe. Doch ist gerade dieser Ausfall weniger zu bedauern, da die Frage nach dem Verlaufe der peripherischen Lymphgefässe durch Sappey's Untersuchungen wenigstens für die Pferde- und Hundeniere ihren Abschluss gefunden haben dürfte.

Bevor wir an der Hand des geschilderten Befundes zur Construction der Gestalt des Lymphcapillarsystems übergehen, mag hier in Kürze angegeben werden, wie die Verbreitung des Prozesses in die Niere stattgefunden hat.

Das gänzliche Freibleiben der Blutbahn bei krebsiger Infiltration des adventitiellen, die Gefässe und Nerven einscheidenden Bindegewebes, des Sinusfettgewebes und des Gewebes der Kelche, sowie bei Füllung der Lymphgefässlumina und der Lymphcapillaren mit gleichem Material weist auf die Lymphbahn als alleinigen Weg der Metastase mit voller Sicherheit hin. Dann kann aber der Krebs nur vom Hilus zur Peripherie innerhalb der Niere sich in dem Lymphstrom entgegen gesetzter, retrograder Richtung ausgebreitet haben. Die Bedingungen dazu wären in der Verlegung des Lymphstromes durch die am Abgange der Coeliaca mit Krebsknötchen durchsetzten und die weiter abwärts längs der Aorta geschwollenen Lymphdrüsen wohl gegeben. Da letztere auch aus der Niere schöpfen, konnte eine rückläufige Embolie, „die in denjenigen vor der Sperrung des Gefässes gelegenen Aesten, welche, in der Richtung der Verästelung gerechnet, dem erschlossenen Nachbargebiete zustreben“ in die Niere gelangen. Freilich findet sich im Verhalten des Tumors innerhalb der Niere nichts, was in charakteristischer Weise auf eine richtige Embolie hinwiese. Nirgends sind bemerkenswerthe Unterbrechungen in der Krebsausbreitung vorhanden, die ein sprungweises Fortschreiten andeuteten, nirgends an den Theilungsstellen der Gefässe eine besonders starke Anhäufung krebsigen Materials. Die Affection vermindert sich vielmehr ganz allmählich gegen die Convexität des Organs hin: Grund genug, um die Möglichkeit einer von den Lendendrüsen her in continuo rückläufig fortschreitenden lymphatischen Thrombose in erster Linie anzunehmen. — Uebrigens sei hier auf das in den einleitenden Bemerkungen über das Verhältniss der lymphatischen retrograden Embolie zur rückläufigen Thrombose innerhalb desselben Systems Gesagte verwiesen.

Die Deutung, welche v. Recklinghausen in der von Perewerseff untersuchten Niere dem Befunde gegeben hat, findet durch den Vergleich mit dem hier beschriebenen Falle ihre volle Bestätigung. Durch letztere wird aber noch ein weiterer Punkt

klar gelegt, nehmlich das Verhalten der Lymphgefässe zu den Vasa recta, welches in jenem Falle nicht evident bewiesen werden konnte. Heute, wo wir wissen, dass die durch v. Recklinghausen in Begleitung der Vasa recta nachgewiesenen Tumorstränge Lymphgefässinjectionen darstellen, hindert uns nichts, auch diesen Fall zur Vervollständigung der nachfolgenden Beschreibung des ganzen Lymphgefässsystems in der Niere mit in Anschlag zu bringen und dasselbe jetzt folgendermaassen zu bezeichnen:

Die Lymphgefässe verlassen in Begleitung der Blutgefässe am Umfange der Papillen die Niere. Rückwärts verfolgt verästeln sie sich innerhalb des Organs zu einem circumvasculären Capillargespinnst, das die Gefässarcaden mit einem dichten Maschenwerk, die Vasa interlobularia und deren grössere Aeste, sowie die Vasa recta mit gleich gerichteten gestreckten oder leicht gewundenen Aesten umgiebt. Diese gehen — bei den ersteren wenigstens — hie und da in einander über, sind sonst aber durch feine circuläre Zweige von oft auffallender Regelmässigkeit mit einander verbunden. An den feineren Aesten der Vasa interlobularia winden sich die Lymphcapillaren noch in zierlichen Spiralen hinauf. Hingegen besteht zu den Vasa afferentia eine so enge Beziehung nicht mehr. Die den letzteren entsprechenden Lymphcapillaren entspringen von den Begleitröhren der interlobulären Gefässe den Arcaden näher, so dass ihre Richtung mit der der zuführenden Gefässe der Glomeruli convergirt. An der Glomeruluskapsel angelangt, lösen sich diese Zweige in ein feines, dieselbe einspinnendes Netzwerk auf. Die Lymphcapillaren des Rindenparenchyms sind äusserst fein. Sie verlaufen analog den Blutcapillaren, anastomosiren mit sämmtlichen zuvor genannten Gefässen und sind durch quere, gebogene Aeste mit den Lymphcapillaren des Markes verbunden, die wieder analog den Blutcapillaren den geraden Harnkanälchen gleich gerichtet sind.

II. Fall.

Carcinom des Pankreas. Retrograder Transport in den Darm, die Leber und die Nieren.

Aus dem Protocoll verdient nur Weniges mitgetheilt zu werden:

„In der rechten Parotisgegend wölbt sich ein faustgrosser Tumor vor. Die ganze Gegend vor der Trachea und rechts seitlich davon ist von Tumormassen erfüllt, die etwa dem Umfang zweier Fäuste entsprechen. Auf den untersten Lendenwirbeln liegt eine flach aufsitzende, vom Knochen nicht ablösbare Tumormasse. Die Lymphdrüsen des Mediastinum posticum und die der Achselhöhle sind ebenfalls vergrössert und mit weisslicher Tumormasse gefüllt."

In meinen Händen befindet sich ein in Alkohol conservirtes Präparat, bestehend aus dem vorderen kleineren Theile der in frontaler Richtung durchschnittenen Leber, einem mit einer Geschwulst verwachsenen, 3 qcm grossen Stücke Pylorustheil des Magens, dem Duodenum in ganzer Ausdehnung, den oberen Dünndarmschlingen mit Mesenterium, der Aorta abdominalis, Vena cava inferior, den Nieren, deren Kapsel entfernt, und den entsprechenden retroperitonäalen, lumbalen und portalen Lymphdrüsen.

Die Leber erscheint makroskopisch an der Oberfläche und auf dem Schnitte normal. An der Pforte hingegen besteht mit einem faustgrossen Theile eines nicht weiter erhaltenen Tumors Verwachsung, in welche auch die stark vergrösserten portalen Lymphdrüsen hineingezogen sind. Die Gallenblasenwand, der Ductus cysticus und choledochus sind durch Tumor verdickt. Weitere Verwachsung ist die Geschwulst mit dem Pylorustheile des Magens und dem Duodenum, mit letzterem bis zur Flexura duodenojejunalis, eingegangen. Sie entspricht ihrer Lage nach dem Pankreas, von dessen Gewebe übrigens nichts mehr nachzuweisen ist. Die Lymphdrüsen des Mesenteriums erscheinen so stark betheiligt, dass eine Abgrenzung einzelner Tumoren innerhalb des das ganze Mesenterium ausfüllenden Paketes nur auf dem Schnitte möglich ist. Erst die dem Darme nächstgelegenen Drüsen machen den Eindruck circumscripter Einzelknoten. Von diesen Geschwülsten verlaufen scharf begrenzte höckerige Stränge zum Darme, die, in der Wandung makroskopisch sichtbar, senkrecht zur Axe des Darms in seine Wand eintreten, dann grössere, parallel der Axe gerichtete Zweige abgeben und mit einem feinsten, den Darm umspinnenden Netz überall in Verbindung stehen. Die Aorta und mehr noch die Vena cava und der Ductus thoracicus sind in Krebs eingemauert. Ferner lassen sich derartige Massen längs der Nierengefässe zum Hilus verfolgen, dessen Fettgewebe sich leicht infiltrirt zeigt. An den Nieren ist makroskopisch nichts Abnormes zu bemerken.

Die mikroskopische Untersuchung der Nieren ergiebt den im ersten Falle beschriebenen im Ganzen analoge Verhältnisse.

Nur ist das Betroffensein gerade der Theilungsstellen der Gefässe innerhalb beider Nieren hier als Beweis für retrograde Embolie im strengsten Sinne aufzufassen.

Die mikroskopische Untersuchung des Darms, die über Verlauf und Beschaffenheit der Chylusgefässe nur Bekanntes bestätigen kann, ergiebt nach anderer Richtung zu verwendende beachtenswerthe Thatsachen:

Was makroskopisch als Krebsknoten oder als krebsiger Strang erscheint kann Dreierlei sein.

Erstens einfache mächtige Dilatation der Chylusgefässe durch ein Material, welches wenig Zellen führt.

Zweitens birgt ein solcher Strang zwar ein durch Krebszellen thrombosirtes Chylusgefäss, indessen bildet letzteres nur die Axe des Stranges. Seine ganze Dicke und namentlich seine höckerige Beschaffenheit rührt davon her, dass das dem Chylusgefäss aussen angeschlossene Bindegewebe, weil mit klarer Masse durchsetzt, blasig aufgetrieben und porös erscheint. Oft bemerkt man übrigens noch in diesen angeschlossenen Poren des Bindegewebes Krebszellenconglomerate. Da man nun im Centrum der Porengruppen, entsprechend also der Lage des krebsthrombosirten Chylusgefässes, noch Andeutungen circulärer Fasern auffindet, so wird man nicht fehl gehen, wenn man diese Fasern als den bei dem Tumordurchbruch übrig gebliebenen Theil der Chylusgefässwandung deutet.

Drittens können directe Beziehungen zu den Chylusgefässen nicht mehr nachweisbar sein. Alsdann erscheinen circumscripte Bindegewebspartien aufgelockert und weiterhin aussen folgende Gewebstheile zusammengeschoben und verdichtet.

Diese drei Modificationen lassen sich nicht nur an den zu Tage liegenden subserösen Chylusgefässen, sondern auch durch alle Schichten des Darmes bis in die Mucosa hinein verfolgen, ja, es kann die erste Form, nehmlich die Dilatation der Chylusgefässe, des öfteren bis in die Zotten nachgewiesen werden. Innerhalb der Submucosa sind die Zustände den für die Subserosa angegebenen am ähnlichsten, nur sind die submucösen Chylusgefässe weit öfter mit zelligem Material gefüllt. Am einfachsten liegt die Sache innerhalb der Muscularis: hier hat die krebsige Masse kaum irgend wo die Ufer, welche die Wandung

der Chylusgefässe bildet, überschritten. Sie liegt scharf begrenzt zwischen Ring- und Längsmusculatur, von wo aus sie ebenso scharf umschrieben in feineren Zügen sich in die Gefässe der Submucosa und Subserosa erstreckt. Das Bindegewebe des ganzen Darmes erscheint, soweit es nicht in der Peripherie der blasigen Auftreibungen verdichtet ist, sehr locker, die Spalten (Saftkanälchen) dilatirt, kurz im Zustande ödematöser Schwellung. Fügen wir hinzu, dass neben den lymphatischen Bahnen auch die Blutcapillaren mächtig erweitert und mit gestautem (durch Eosin als Blutroth zu charakterisirenden) Inhalt gefüllt sind, so ist das Oedem leicht erklärt. Denn die Vena cava liegt in Tumormassen fest eingemauert und von diesen comprimirt. Die Chylusbahn ist auf weite Strecken durch in Krebs aufgegangene Mesenterialdrüsen verlegt. Daneben kann angenommen werden, dass durch Thätigkeit der Zotten, die vielleicht bis in die letzte Zeit des Lebens angedauert hat, noch Nahrungsmaterial aus dem Darme resorbirt und in die Chylusgefässe hineingepumpt wurde. Endlich ist noch an eine Secretion von Seiten der die Chylusgefässe thrombosirenden Krebszellen zu denken, wie Köster es für den Gallertkrebs beschrieb und abbildete. Wenigstens wären die blasigen Auftreibungen der die krebsgefüllten Chylusgefässe umgebenden Bindegewebsräume durch Annahme einer Transsudation eines solchen Secrets durch die Gefässwand hindurch ungezwungen zu erklären. Der Inhalt dieser Räume ist von ganz homogener Beschaffenheit, während der der dilatirten Chylusgefässe theils faserig fibrinös, theils körnig erscheint und wie der Inhalt der Blutcapillaren Vacuolen aufweist.

Fassen wir jetzt den zelligen Inhalt näher in's Auge, so besteht derselbe im Grunde aus zwei Zellformen, deren jede da, wo sie allein vorkommt, sicher erkannt, wo sie dagegen neben der anderen auftritt, der Uebergangsformen wegen nicht immer unterschieden werden kann. Die erste Zellform ist die verbreitetste, und in ihrer ausgeprägten Form schon an der einzelnen Zelle erkennbar. Dieselben sind glatt, rund, haben relativ kleine Kerne, liegen verschieden dicht, oft auch sehr gleichmässig vertheilt im Lumen der Chylusgefässe, haften kaum jemals erkennbar an einander und liegen nur mitunter an Stellen, wo sie sehr zahlreich sind, nach der Mitte des Lumens zu in dichteren Hau-

fen, die bei oberflächlicher Betrachtung leicht mosaikartige Anordnung der Zellen vortäuschen. Manche unter ihnen erscheinen auf die Kante gestellt und dann langgestreckt spindelförmig, wie sie auch der Wand noch anhaftend oder im Momente der Lösung als Endothelien an einer Stelle zu finden sind.

Die zweite Form unterscheidet sich von der ersten in folgenden Punkten: Die einzelnen Zellen sind kleiner, haben dabei relativ grössere Kerne, sind mehr polyedrisch und liegen in Gruppen zusammen, die schon bei schwacher Vergrösserung als stark gefärbte Zellconglomerate oft inmitten eines sonst gänzlich von Zellen leeren Lumens hervortreten. Eine genauere Beobachtung bei stärkerer Vergrösserung zeigt aber, dass die Zellen dieser Gruppen in deutlicher Mosaik nach dem Typus des Epithelgewebes neben einander liegen, den Krebszellen der primären Geschwulst und der Metastasen gleichen und daher als identische Gebilde anzusehen sind. Da die festgefügte Mosaik der Krebszellen gegenüber der beliebigen ganz zerstreuten Lagerung der Endothelien, also die Anordnung der Zellen, das Hauptmerkmal der Unterscheidung darstellt, so ist es klar, dass sich über die Natur der isolirt liegenden Zellen oft nichts Sicheres aussagen lässt, zumal zahlreiche Uebergänge vorkommen. Noch sei hier bemerkt, dass völlig unverändert der Wandung anliegendes Endothel nur an einer einzigen Stelle gefunden wird. Sonst liegt dasselbe stets abgelöst im Gefässlumen. Ebenso finden sich die Endothelien, selbst wenn sie eine doppelte Schicht bilden, auf der Wandung oft nur lose befestigt.

Mit dieser Verdoppelung der Endothelschicht beginnt die Proliferation. Die Zellen erscheinen dann von der Kante gesehen dicker, dabei im Flächendurchmesser verkürzt und unregelmässig polyedrisch. Ihre Kerne sind relativ grösser und von ganz hervorragender Färbbarkeit. Ein Theil der Endothelien gelangt bei der Proliferation entschieden zur Abstossung, und zwar im allerersten Beginne des Prozesses. Denn dass es sich bei den grossen gelöst im Lumen der entsprechenden Chylusgefässe liegender Zellen nicht einfach um todtes, abgefallenes Material handelt, möchte ich aus dem häufigen Befunde mehrerer Kerne in einer Zelle schliessen, wenn auch vielfach nur gelappte Kerne, deren Bedeutung noch strittig, hier beobachtet

werden. Sicher liegt hier ein activer Prozess vor, der noch an den gelösten Zellen zu erkennen ist. Bei weiterer Wucherung nehmen die Zellen mehr die regelmässige polyedrische Gestalt der Krebszellen an, fügen sich mosaikartig an einander und rücken gegen die Mitte des Lumens vor, während sie gegen die Peripherie desselben hin an Grösse abnehmen und sich gleichfalls mit geradlinigen Contouren an einander legen. Diese Art der Endothelwucherung scheint namentlich in denjenigen Gefässen der Submucosa, die sehr geringe verschleppte Krebspartikel im Lumen aufweisen, vorzukommen. Bei ausgebildeter krebsiger Thrombose entwickelt sich der Prozess, wie an vielen Stellen erkennbar ist, weniger nach dem Lumen zu als nach aussen in's umgebende Bindegewebe hinein. Dieses Verhalten ist sowohl in der Submucosa wie in der Subserosa zu beobachten.

Ob die krebsartigen Zellenwucherungen im Bindegewebe aus metamorphosirten Endothelien oder aus Bindegewebszellen hervorgegangen sind, das zu entscheiden, ist hier unmöglich; ebenso wenig soll es unsere Aufgabe sein, zu discutiren, ob die den Krebszellen gleichenden Gebilde auch krebsige Eigenschaften besitzen, Krebszellen im strengen Sinne geworden sind. Dagegen kann bestimmt constatirt werden, dass sich die Prozesse, welche in Folge der Krebsinvasion in die Chylusgefässe an den Endothelien, sowie im Bindegewebe Platz griffen, ausschliesslich in die sessilen Elemente halten und daher eminent activer Natur sind. Nirgends kommen Erscheinungen entzündlicher Reaction, wie Rundzelleninfiltration, nirgends degenerative Prozesse, Schmelzungen des Gewebes und dergleichen vor.

Die grosse Unregelmässigkeit der Zellvertheilung innerhalb der Chylusgefässlumina bei nahezu allgemeiner und gänzlicher Ablösung des Endothels, ferner die Anhäufung gelöster Endothelien in einem ausnahmsweise noch mit intactem Endothel bekleideten, zwischen Ring- und Längsmusculatur gelegenen Chylusgefäss beweist ausgedehntere Verschiebungen dieser gelösten Zellen. Der Frage, welche Kräfte diese Verschiebungen zu Stande brachten, näher zu treten, hätte eigentlich erst dann Sinn, wenn vorher entschieden werden könnte, ob die Lösung noch während des Lebens stattgefunden hat. Diese Frage lässt

sich nicht beantworten, vielleicht könnte die Einwirkung der stagnirenden und sich verändernden Lymph- und Chylusmassen oder des von den Krebszellen secernirten Materials Veranlassung zur Endothellösung geworden sein. Sichere Anhaltspunkte lassen sich da weder im Sinne der einen noch der anderen Auffassung gewinnen, auch nicht mit dem Hinweis auf die Zeichen von Activität bei den gelösten Zellen. Die nichts Charakteristisches zeigende Verschleppung von Zellen vermögen beide Annahmen zu erklären. Schliesslich steht auch nichts der Vereinigung beider Entstehungsweisen entgegen.

Eine rückläufige Bewegung des Chylusstromes, welche noch bei Verlegung der Bahn durch krebsige Mesenterialdrüsen eintrat, kann gewiss nur so lange stattgefunden haben, als noch ein freier Abfluss durch die benachbarten Gefässe möglich war. Bei einer Entartung der gesammten mesenterialen Drüsen, wie sie hier vorliegt, muss zum Schluss, wie auch das enorme Oedem des Darmes vermuthen lässt, vorwiegend Stagnation geherrscht haben. Dann wäre während des Lebens in der Peristaltik und in Körperbewegungen im Allgemeinen, nach dem Tode in der Hantirung mit der Leiche, namentlich bei der Section, genügender Grund zu Verschiebungen zelligen Materials innerhalb der dilatirten Bahnen gegeben.

Ich habe diese Betrachtung hier eingefügt, um dadurch das leichtere Verständniss der gleichartigen Veränderungen zu ermöglichen, welche die Lymphgefässwandungen unter dem Einflusse des Krebses an gewissen Stellen der Leber des gleichen Falles erlitten haben, um so mehr, da ich hier erst nachzuweisen habe, dass die fraglichen Gebilde wirklich Lymphgefässe sind. Wie in der Niere so hatte auch in der Leber die Ausbreitung des Tumors in der Lymphbahn auf zwei Wegen statt, und zwar wieder im Bindegewebe und innerhalb der Lymphgefässe.

Während ich hierfür den Beweis später folgen lasse, sei zunächst über die Verbreitungsweise des krebsigen Prozesses Folgendes bemerkt:

Die primäre Geschwulst ist im Pankreas gelegen: Dann sind die portalen Drüsen, die neben Aorta, Vena cava und Ductus thoracicus gelegenen retroperitonäalen, die lumbalen, ferner die mesenterialen afficirt. Auf dem Wege der Lymphgefässe und

des Bindegewebes sind Krebsmassen von den portalen Drüsen in die Leber, von den mesenterialen in den Darm, von den lumbalen in die Niere verschleppt: Da die Blutbahn als bei der Generalisation der Neubildung unbetheiligt nachgewiesen werden kann, der Tumor aber, abgesehen von den portalen Drüsen, absteigend die übrigen, von diesen so wie andererseits von den portalen aus die deren Wurzeln enthaltenden Organe ergriff, so kann der Krebs dorthin nur entgegen dem Lymphstrom, also in retrograder Richtung fortgeschritten sein.

Kommen wir jetzt auf die Leber zurück: Im Bindegewebe lässt sich der Tumor von der Pforte bis in die feinsten Verästelungen der Glisson'schen Kapsel zwischen den Acini verfolgen. Am häufigsten finden sich beide Arten der Verbreitung neben einander und erschweren dadurch, namentlich für die Injection der feineren Lymphgefässe, die Uebersicht. In Folge dessen ist es, um klare Resultate zu erhalten, nöthig, die immer noch zahlreichen Bezirke auszuwählen, in welchen allein die Lymphgefässe betroffen sind. Ueberall ist das freilich nicht möglich. Die von der Niere her bekannten Züge treten hier abermals, wenn auch nicht überall unverändert, so doch mit solcher Deutlichkeit hervor, dass der Beweis für ihre Lage in Lymphgefässen ohne erhebliche Schwierigkeiten gelingt.

Beginnen wir mit den centralen Theilen des Organs, an welchen der Tumor am weitesten vorgedrungen ist, so bemerken wir schon innerhalb der Acini deutliche Verästelungen von Krebszellenreihen zwischen den Leberzellenbalken. Je näher der Vena centralis desto geringer wird die Continuität jener Zellreihen, so dass sich diese schliesslich in einzelne Zellen auflösen. Immerhin lässt sich noch ein gewisser Zusammenhang dieser Zellen in ihrer Gesammtanordnung erkennen, der zur Vorstellung eines intraacinösen Netzwerkes recht gut passt. An der Peripherie der Läppchen treten die genannten Zellreihen, allmählich sich verdoppelnd, in das Bindegewebe der Glisson'schen Kapsel ein. Schon die feinsten der dort gelegenen Krebszüge zeigen ein ganz charakteristisches Verhalten. Sie schliessen sich unter einander anastomosirend sowohl den Zweigen der Pfortader wie denen der Arteria hepatica und der Gallengänge an. Die längsverlaufenden sind auch hier von ausserordentlicher Regelmässigkeit. Na-

mentlich ist dies der Fall bei den die kleinsten Pfortaderäste und Gallengänge begleitenden Strängen, die schnurgerade verlaufen und, wo sie die Leberoberfläche erreichen, mit subperitonäal gelegenen gleichen Gebilden anastomosiren. Doch lässt sich das nur an einer einzigen Stelle zeigen, da die Oberfläche des Organs sonst unbetheiligt ist. Das am meisten charakteristische Verhalten bieten die Züge in Begleitung ein wenig stärkerer Arterien dar. Die Verhältnisse ähneln dort denen, welche wir bei den interlobulären Gefässen der Niere bereits kennen gelernt haben, im höchsten Grade. Auch in der Leber treten durch grössere Strecken zu verfolgende und genau sich den Arterienverästelungen anschliessende longitudinale Krebszüge auf, welche durch über das Gefäss gespannte Brücken verbunden sind und ein regelmässiges Gitterwerk darstellen. So entsteht das nämliche Bild, das Hering für die subperitonäalen Lymphcapillaren der Leber in Begleitung der Arterien entwarf. Mit zunehmender Stärke vermindert sich die Regelmässigkeit, bis nur noch ein Netzwerk übrig bleibt, in dem longitudinale Stränge deutlich hervortreten. Neben den feineren Pfortaderästen und Gallengängen habe ich so regelmässige circuläre Tumorzüge wie an der Peripherie der Arteria hepatica nicht constatiren können. Immerhin zeigen sich die aufsteigenden Züge auf Querschnitten ziemlich regelmässig um das Gefäss gruppirt. Je näher der Porta, desto mehr treten neben Leberarterien- und Pfortaderästen die schrägen und queren Züge gegen die longitudinalen zurück, die schliesslich allein an der Peripherie der Pfortader die Leber verlassen.

Ein ganz besonderes Verhältniss besteht, wie ich zeigen kann, zwischen den Tumorzügen und der Gallengangswandung. Sobald nehmlich dieselbe eine gewisse, wenn auch geringe Dicke erreicht, findet man innerhalb ihres Gewebes selbst anfangs vereinzelte, dann nach der Leberpforte zu zahlreichere Krebszüge, die in der Richtung des Gallenganges verlaufen und von genau cylindrischer Gestalt sind.

In Gallengängen von 1 mm Durchmesser zähle ich bis zu 15 solcher Gebilde. Zugleich mit der Vermehrung dieser Züge macht sich eine ganz auffallende Regelmässigkeit in der Anordnung derselben geltend. Sie liegen in gleichen Abständen

von einander parallel der Fläche des Lumens gruppirt. Ferner lassen sich in der Gallengangswand noch feinere Tumorzüge erkennen, die vielfach anastomosirend ein Maschenwerk darstellen und sowohl mit den genannten intramuralen, longitudinalen Zügen, wie mit den die Gallengänge aussen umgebenden zusammenhängen. Gegen die Pforte zu gleichen sich die Differenzen im Kaliber zwischen beiden mehr und mehr aus, auch begeben sich die longitudinalen Züge portalwärts schräg in die Glisson'sche Kapsel hinein, mit deren Strängen sie dann schliesslich zu den an der Peripherie der Pfortaderstämme gelegenen verlaufen.

Angesichts dieses Befundes drängt sich zunächst die Frage auf: Stehen diese pathologischen Gebilde, die doch bisher innerhalb der Gallengangswandung noch nicht gesehen sind, zu anderen in derselben gelegenen Einrichtungen in Beziehung?

Zunächst wäre an die kleinen Blutgefässe der Gallengangswand zu denken. In der That gelingt es auch, zwischen diesen und dem Tumor einen Vergleichspunkt aufzufinden. Beide bilden nehmlich gesonderte Systeme, die aber insofern Beziehung zu einander haben, als die spärlicheren Verästelungen des Tumors die Axen darstellen, um welche die Blutgefässe ihre Netze bilden. Ferner lässt sich zeigen, dass die Blutgefässe ziemlich genau die Mitte zwischen zwei benachbarten Tumorsträngen einhalten, mit anderen Worten: so weit wie möglich von diesen entfernt bleiben.

Eine analoge Beobachtung mache ich, allerdings nur an einer einzigen Stelle einer bestimmten Schnittserie, in der Wandung eines grossen Pfortaderastes. Innerhalb der Muscularis finden sich dort langgestreckte, zum Theil äusserst feine, in der Richtung des Gefässes verlaufende Krebszüge. Die näher dem Lumen gelegenen bestehen meistens aus nur einer einzigen Reihe von Zellen und finden sich, zu mehreren parallel geordnet, stets durch wenige Muskelbündel von einander getrennt. Dabei verbinden sie sich unter einander und mit parallelen, viel stärkeren Krebssträngen, die in bekannter Weise im Bindegewebe um das Gefäss gruppirt sind. Einzelne kleine Tumorstreifchen sieht man noch hie und da in der Mitte der Wandung. Zwei stärkere Züge endlich, durch einen schrägen Ast verbunden, liegen mehr

peripherisch, aber noch innerhalb der Muscularis in gleichfalls longitudinaler Richtung.

Liegen die Tumorzüge innerhalb der Leber in wirklichen Lymphgefässen?

Da erstens die Blutgefässe der Glisson'schen Kapsel überall krebsfreie Lumina zeigen, da zweitens die Blutgefässe innerhalb der Gallengangswandung, von den Krebszügen gänzlich getrennt, ein völlig differentes System darstellen, da drittens die Züge in Begleitung der Leberarterie, der Pfortader und der Gallengänge dem Verlaufe der Blutcapillaren durchaus nicht entsprechen, so kann die Ausbreitung des Tumors nicht innerhalb der Blutbahn erfolgt sein. Ganz anders verhält sich der Tumor zum lymphatischen Apparat. Neuerdings hat Sappey die Lymphgefässwurzeln innerhalb der Leber genau beschrieben. Dadurch ist ein Vergleich ermöglicht zwischen diesen Lymphcapillaren und den Tumorzügen in meinen Präparaten. Wo Sappey Lymphcapillaren angiebt, stimmen diese zu meinen Krebszügen auf's Beste. Nur vermochte ich solche Gebilde neben der Vena hepatica nicht aufzufinden. Wie Sappey's Lymphgefässe der peripherischen Bezirke mit denen der Oberfläche zusammenhängen, so auch die Tumorzüge. Innerhalb der centraleren Läppchen lassen sich wenigstens Andeutungen eines intraacinösen Netzes, das wohl dem Lymphcapillarnetze Sappey's entspricht, wahrnehmen. Gleich diesem hängt auch jenes mit einem zweiten zwischen den Läppchen in den Verzweigungen der Glisson'schen Kapsel gelegenen zusammen, das sich den Pfortader-, Leberarterien- und Gallengangsästen anschliesst, um endlich gegen die Pfortader hin von allen Seiten convergirend an der Pforte die Leber zu verlassen.

Konnte in der Niere erst der Nachweis des Endothels den Ausschlag zu Gunsten des Lymphgefässsystems geben, so liegt die Sache einfacher in der Leber; hier tritt die volle Uebereinstimmung der Krebsstränge mit den zuverlässig bekannten Lymphgefässen klar hervor. Daneben ist übrigens auch ein Endothel bis an die feinsten Tumorzüge im intraacinösen Bindegewebe nachzuweisen; innerhalb der Acini jedoch nicht mehr.

Als Beweis für die Lymphgefässnatur dieser letzteren Zellreihen, deren Uebereinstimmung mit Sappey's intraacinösem

Lymphcapillarnetz nicht so sicher ist, bleibt übrig, auf ihren Zusammenhang mit unzweifelhaften Lymphgefässen hinzuweisen.

Stellen auch die Tumorzüge in der Gallengangswandung Lymphgefässinjectionen dar?

Für die grossen Gallengänge lässt sich das direct beweisen; denn:

1) ist in diesen die Lage der Krebszüge zu den Blutgefässen der Gallengangswand so charakteristisch, dass sie geradezu an das Verhältniss des centralen Chylusgefässes zu den Blutgefässen der Darmzotte erinnert. Hier wie dort liegen beide Gefässarten so weit wie möglich von einander entfernt, ein Verhältniss, welchem v. Recklinghausen für capilläre Blut- und Lymphgefässe allgemeine Geltung vindicirt.

2) ist ein Zusammenhang auch dieser Krebsverzweigungen mit denen in der Glisson'schen Kapsel überall nachweisbar.

3) gelingt der Endothelnachweis bis in die Gallengänge mittleren Kalibers. Bei den kleineren Gallengängen hingegen, in denen sich die grösste Uebersichtlichkeit der fraglichen Gebilde darbietet, stösst der Nachweis des Endothels auf Schwierigkeiten. Dasselbe ist an dieser Stelle defect, man findet vereinzelte, wohl als Endothelien zu deutende Zellen, dem begrenzenden Gallengangsgewebe aufliegen; doch gelingt einerseits der Nachweis abgelöster Zellen innerhalb des tumorgefüllten Lumens nur unvollkommen, andererseits ist die Aehnlichkeit der wandständigen Zellen mit den umliegenden des Bindegewebes so gross, dass der Beweis für die endotheliale Natur dieser Zellen nicht in stringenter Weise zu erbringen ist. Doch ist die circumscripte, meist genau cylindrische Gestalt der Tumorzüge hier in Anschlag zu bringen, die zu einfachen Spalträumen nicht stimmt und in dieser Form auch nur in der Injection wirklicher Gefässe ihr Analogon findet. Die scharfe Begrenzung betrifft an diesen Stellen übrigens nur die stärkeren, longitudinal verlaufenden Massen; die circulären, sowie die schräg nach allen Richtungen verlaufenden anastomosirenden Züge, die in unmittelbarer Verbindung mit stärkeren, in der Glisson'schen Kapsel gelegenen stehen, zeigen dagegen ganz verschwommene Contouren. Es verdient hervorgehoben zu werden, dass gerade rings um diejenigen Gallengänge, deren intramurales Tumornetz derartige

unbestimmte Contouren darbietet, die Krebsinfiltration des Bindegewebes ausserordentlich bedeutend ist. Hier konnte daher der Krebs seine gewebeverändernden Eigenschaften ganz besonders entfalten.

Diese Veränderungen sind an den Lymphgefässen genau dieselben wie die früher an den Chylusgefässwandungen geschilderten. Innerhalb feinerer Gallengänge begegnet man wieder Zügen, die so scharf umschrieben sind, dass ein Zweifel an ihrer Deutung im obigen Sinne nicht aufkommen kann.

Noch eins über die Züge der Pfortaderwandung: Auch diese stellen ohne Zweifel Lymphgefässinjectionen dar. Ein Zusammenhang der äussersten Züge mit den in der Pfortaderadventitia gelegenen Strängen ist evident, dazu ein continuirliches Endothel, dessen Kerne von denen der Muscularis genügend differenzirt sind, leicht nachweisbar. Ueber das Verhältniss dieser Lymphcapillaren zu den Vasa vasorum liessen sich, da letztere an der einzigen bezüglichen Stelle nicht deutlich sind, keine Anhaltspunkte gewinnen. Ausserdem war die Injection entschieden unvollkommen. Ich muss mich also damit begnügen, den Satz auszusprechen:

> In der Pfortaderwandung kommen wirklich Lymphcapillaren vor, nehmlich sehr feine longitudinale, einander sehr nahe liegende Röhrchen, welche mit einander und mit den ausserhalb der Pfortader gelegenen anastomotische Verbindungen eingehen.

Nachdem durch diese Untersuchung über die Verbreitung des Krebses in der Niere wie in der Leber sichere Ergebnisse bezüglich der letzten Verzweigungen der Lymphgefässe gewonnen worden sind, ist zu hoffen, dass auch in anderen Organen, besonders in der Milz, Aufschlüsse auf demselben Wege zu erlangen sein werden.

Literatur.

Heller, Zur Lehre von den metastatischen Prozessen in der Leber. Deutsches Archiv für klinische Medicin. Bd. 7.

Hering, Von der Leber. Stricker's Handbuch der Lehre von den Geweben. Leipzig.

Köster, Die Entwickelung der Carcinome und Sarcome. Würzburg 1869.
Ludwig, Von der Niere. Stricker's Handbuch der Lehre von den Geweben. Leipzig.
v. Recklinghausen, Die Lymphgefässe und ihre Beziehung zum Bindegewebe. Berlin 1862.
Derselbe, Ueber die venöse Embolie und den retrograden Transport in den Venen und in den Lymphgefässen. Dieses Archiv Bd. 100.
Sappey, Description et iconographie des vaisseaux lymphatiques considérés chez l'homme et les vertébrés. Paris.
Wartmann, Recherches sur l'enchondrome son histologie et sa genèse. Genève et Bale 1880.

Erklärung der Abbildungen.

Fig. 1. a Gallengang. b kleinerer Gallengang, in den vorigen einmündend. c Lymphgefäss mit Tumor in Begleitung der Pfortader. d Lymphgefäss mit Tumor in Begleitung der Arteria hepatica, e des Gallenganges, f in der Wandung des Gallenganges. g gelöste Endothelzellen. h Rundzelleninfiltration. i kleine Arterie.

Fig. 2. a grosser Gallengang. b Arteria hepatica. c Lymphgefäss mit Tumor gefüllt in Begleitung der Arteria hepatica, d des Gallenganges, e in der Gallengangswandung longitudinal verlaufend, f mit dem äusseren Netze anastomosirend. g Lymphgefäss mit durch Krebs veränderter Wandung spiralig in den Gallengang eindringend. h Blutgefäss innerhalb der Gallengangswandung. i diffuses Krebsinfiltrat des Bindegewebes der Glisson'schen Kapsel.

(Separatabdruck aus Virchow's Archiv für pathologische Anatomie und Physiologie und für klinische Medicin. 125. Band. 1891.)

Druck und Verlag von Georg Reimer in Berlin.

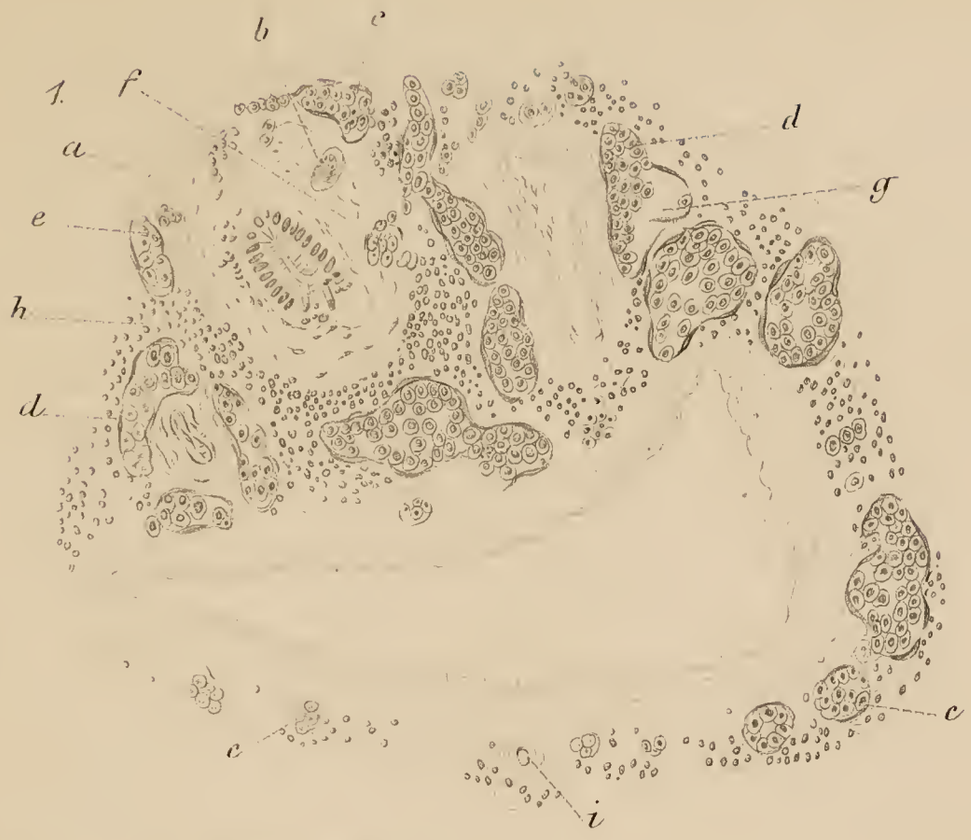

L. Vogel del.

W. Trautschold sc.